

LA VIABILIDAD DE LA RECONSTRUCCIÓN MAMARIA INMEDIATA PARA EL CÁNCER DE MAMA LOCALMENTE AVANZADO

Dr. Gregory Reece *

Transcripción de la videograbación de la conferencia

Rev Arg Mastol 2003; 22(77):363-368

Cuando hablamos de reconstrucción mamaria los factores a considerar de la paciente son: enfermedad preexistente; estadio tumoral; tratamientos anteriores *versus* otras situaciones, como patología del colágeno, patología o discrasias hematológicas; si fuman, el uso del tabaco es muy importante, no solamente para la reconstrucción mamaria, sino para todas las reconstrucciones en sí, por el grado de alteración de la piel y la mala cicatrización (que tarda mucho tiempo, se enlentece). Es muy importante reducir al máximo el uso del tabaco. También la obesidad es otro factor, no veo mucha obesidad en este país. Sin embargo, lamentablemente en los EE.UU. la tercera parte de toda la población sufre de sobrepeso, que es un problema que va en aumento. El tamaño mamario y el estado de la mama contralateral, también son importantes.

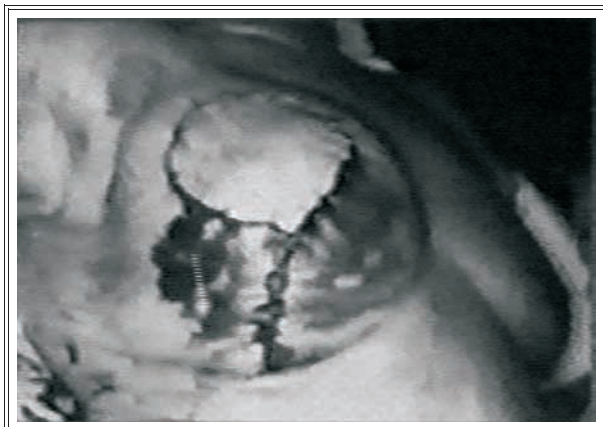Debe considerarse además, la capacitación técnica del cirujano que va a realizar la ablación. En el Cuadro 1 se ve una paciente que fue sometida a una mastectomía con conservación de piel y lamentablemente se le había hecho una reducción mamaria con esta incisión amplia. Yo no sé si esto se tuvo en cuenta o si se sabía o si lo contempló el cirujano, pero evidentemente esta piel no va a sobrevivir. Si no hubiéramos

hecho el *flap* cutáneo tardío, en esta zona se hubiera tenido que hacer un injerto. Se ven injertos que rodean toda la zona y el *flap* o el colgajo del TRAM que llega hasta la piel y entonces la pudimos sacar en el posoperatorio y colocarla más tarde de nuevo. Debemos además poder evaluar el tratamiento tumoral posoperatorio que se va a usar o que va a ser necesario. Debe tenerse en cuenta además, la capacidad del cirujano que va a realizar la reconstrucción.

Hay muchos factores que enlentece la cicatrización y hacen que el tratamiento adyuvante posoperatorio sea mucho más difícil, aun el colgajo. Así que aun aquel cirujano más avezado puede tener malos resultados. Todo esto hay que tenerlo en cuenta cuando uno tiene que decidir si va a hacer reconstrucción inmediata en estas pacientes o no.

La irradiación también tiene efectos sobre los tejidos. La paciente que se observa en el Cuadro 2 presenta cicatrización severa posradiación y por cirugía radical anterior. Esta paciente (después voy a mostrar otro ejemplo de la misma enferma) tiene enfermedad localmente invasora y fue tratada con tratamiento radiante. El tema es sobre si la paciente va a requerir tratamiento pos-

* Profesor de Cirugía Plástica del Servicio de Cirugía Reconstructiva. Instituto M. D. Anderson, Houston, Texas, EE.UU.

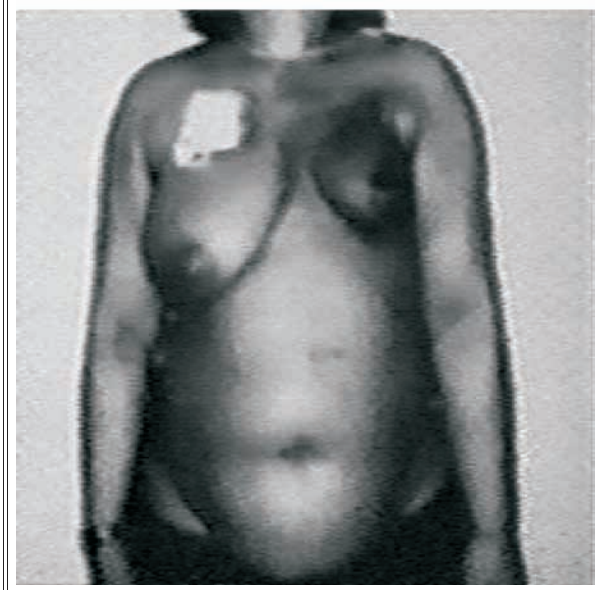
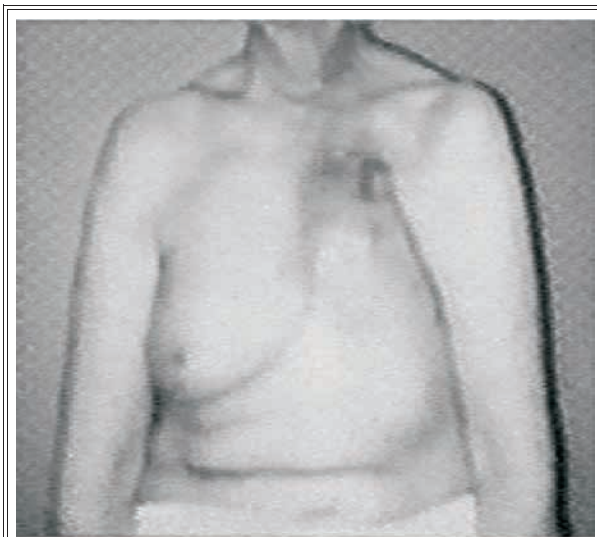


Cuadro 1. Factores quirúrgicos.

operatorio adyuvante.

¿Qué dice la literatura sobre este tema? Hay un estudio que fue realizado en nuestro centro por Newman (Cuadro 3) y varios otros cirujanos del Departamento de Cirugía General, y en este estudio analizaron dos grupos de pacientes, el grupo con reconstrucción mamaria inmediata de 50 casos y el grupo sin reconstrucción que correspondió a 72 pacientes. La mediana de edad para ambos grupos era similar. El estadio de enfermedad localmente avanzada no era igual, los cánceres más avanzados estaban en el grupo sin reconstrucción; en realidad, acá había cierto sesgo. El estado de los receptores de estrógeno era similar en ambos grupos, como lo era también el grado nuclear para ambos grupos.

Tratamientos anteriores y tratamientos posoperatorio. En el grupo de reconstrucción inmediata: quimioterapia preoperatoria 24%; quimioterapia posoperatoria 96%; radioterapia posoperatoria solamente 40%. La mayoría de estas reconstrucciones fueron con colgajo TRAM, pero un 30% fueron implantes mamarios. Solamente un colgajo de dorsal ancho. La razón principal fue porque las pacientes pedían reconstrucción inmediata y algunas simplemente querían tener cobertura con tejido blando. Hay que sopesar el riesgo de reconstruir una mama y simplemente



Cuadro 2. Factores de tratamiento.

usar un colgajo de dorsal ancho para cubrir una herida.

Los resultados para este estudio (Cuadro 4) mostraron que en el grupo con reconstrucción mamaria inmediata, hubo un retraso en la quimioterapia, que fue un promedio de 35 días hasta que pudieran iniciar la quimioterapia después de la cirugía, debido a problemas con la cicatrización de heridas. En el grupo sin reconstruc-

PERFIL CLÍNICO DE LABC Pacientes y tumores		
	IBR (n = 50)	NR (n = 72)
Mediana de edad	44	46
Estadio IIb	23 (46%)	12 (17%)
IIIa	22 (44%)	28 (39%)
IIIb	5 (10%)	32 (44%)
Estado RE		
Positivo	26 (52%)	28 (39%)
Negativo	21 (42%)	28 (39%)
?	3 (6%)	16 (22%)

Cuadro 3

RESULTADOS DE LABC			
	IBR (n = 50)	NR (n = 72)	p
Intervalo a quimioterapia	35 días	21 días	0,05
Número de complicaciones posoperatorias			
Mayor			
Menor	4/50 (8%)	3/72 (4%)	0,23
	3/50 (6%)	5/72 (7%)	0,66
Recurrencia local			
Estadio IIb	1/23 (4,4%)	2/12 (17%)	0,22
Estadio III	4/27 (15%)	7/60 (33%)	0,70
Recurrencia a distancia			
Estadio IIb	5/23 (22%)	4/12 (33%)	0,37
Estadio III	11/27 (41%)	22/60 (37%)	0,85

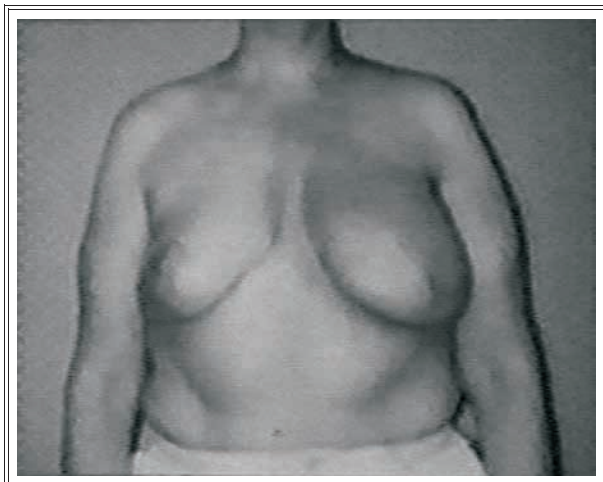
Cuadro 4

ción esto solamente fue 21 días y hubo una "p" estadísticamente significativa. La incidencia de complicaciones posoperatorias de la herida mayor o menor, no fue diferente; o sea, que allí no fueron mayores para el grupo con reconstrucción mamaria inmediata, a pesar de que hubo un retraso respecto del inicio de la quimioterapia, no parecía afectar desde el punto de vista de la recurrencia tumoral local en los dos grupos, ni tampoco con respecto a la recurrencia a distancia.

Hay un intervalo más largo hasta que se re-

toma la quimioterapia posoperatoria en el grupo con reconstrucción inmediata, comparado con el que no tiene reconstrucción, con una "p" significativa, pero a pesar de ello no hubo diferencias en cuanto a las tasas de recurrencia local entre ambos grupos, ni tampoco con respecto a las recurrencias a distancia.

Lo que es interesante es que las reconstrucciones con tejido autólogo anduvieron muchísimo mejor que las reconstrucciones basadas en implantes. Esto se atribuyó probablemente al hecho de que tuvieron menor incidencia de con-



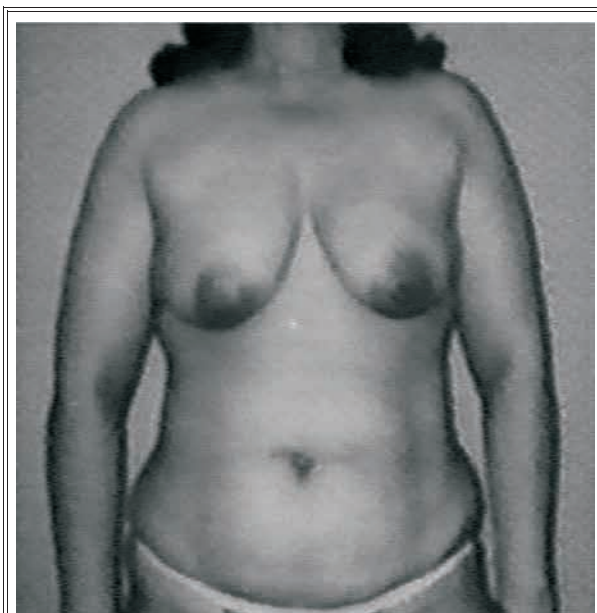Cuadro 5. Reconstrucción mamaria inmediata con colgajo TRAM.

tracturas o de infección, que se ve también asociada a radioterapia. Un 50% de las pacientes tuvieron que tener extracción del implante, antes de poder iniciar la quimioterapia. Esto se da con cierta frecuencia en la literatura. No es bueno realmente colocar un implante en pacientes que han tenido o van a recibir radioterapia, salvo que vayan a cubrir la nueva mama con tejido no irradiado. Pero si va a recibir tratamiento radiante posoperatorio esta paciente, independientemente del colgajo que se use para cubrir ese implante, siempre va a tener problemas.

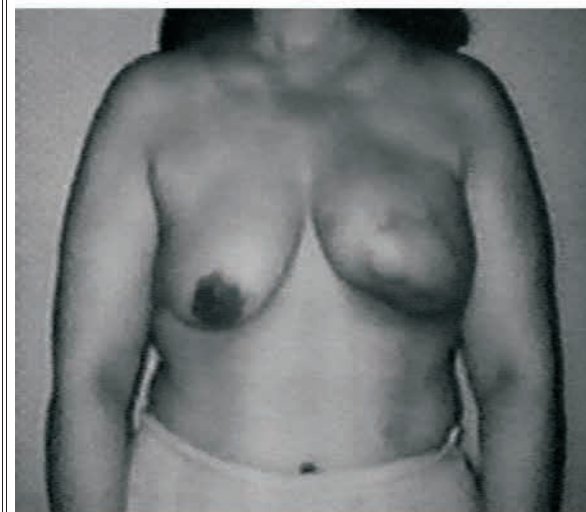Cuando comparamos el estudio de la Dra. Newman con el resto de la literatura, analizando el mismo interrogante, la morbilidad de vida no difiere mucho. En el porcentaje de recurrencia local tampoco hay mucha diferencia y también es así para recurrencia a distancia.

En resumen, en la literatura la reconstrucción inmediata es bastante segura; la técnica basada en tejido autólogo se prefiere sobre aquellas que dependen del uso del implante; la reconstrucción mamaria inmediata puede aumentar ligeramente el intervalo al inicio de quimioterapia, pero no parece alcanzar relevancia clínica.

Aquí hay algunos ejemplos. En el Cuadro 5



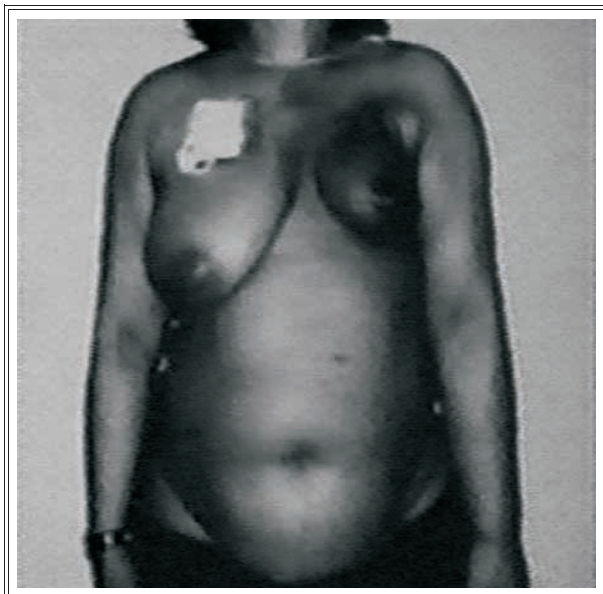
Preoperatorio



Dos años después de 66 Gy y quimioterapia

Cuadro 6. Reconstrucción mamaria inmediata con colgajo TRAM.

se ve una paciente que tenía carcinoma lobulillar invasor, estadio IIb, y se le hizo una mastectomía radical modificada izquierda con *flap* libre TRAM, y también una reducción mamaria derecha. Después de la cirugía recibió quimioterapia posoperatoria con FAC y taxol. Recibió 60 Gy

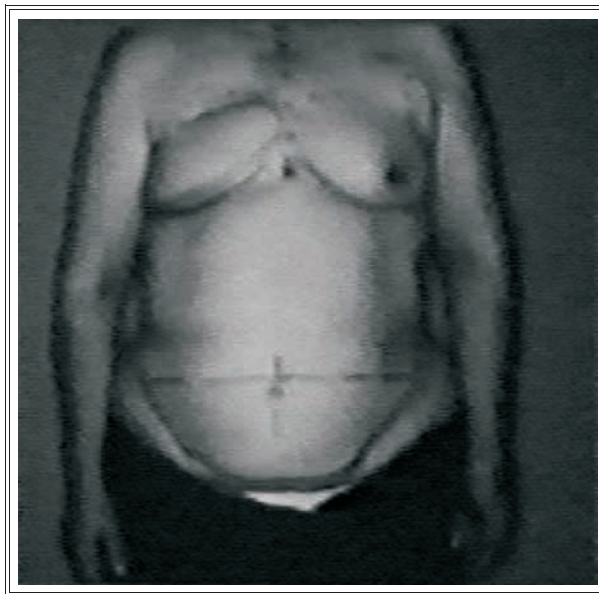


Cuadro 7. Cáncer de mama recurrente.

sobre la mama reconstruida en el posoperatorio. Tiene algo de asimetría con respecto al ancho de la mama, como pueden observar, pero una resección en cuña simple a través de la región central de la mama, podría corregir este defecto. Ya han pasado 16 meses de su intervención quirúrgica y no presenta atrofia ni fibrosis mamaria. Ojalá fuera así para todas las pacientes, pero no es el caso.

En el Cuadro 6 se observa una paciente que tuvo una reconstrucción de mama izquierda, fue sometida a tratamiento radiante. Estos es 2 años después de 66 Gy de radiación más quimioterapia y hubo contracción significativa de su mama. Acá no hay mucho que se pueda hacer para corregir esto, salvo que vaya a poner un colgajo de dorsal ancho por debajo o por encima, para aumentar la proyección anterior, pero la paciente no se lo quiso hacer.

La paciente del Cuadro 7 presentaba carcinoma de mama con recurrencia local; originalmente tenía estadio I. El diagnóstico y tratamiento se realizó en 1982. Se le había hecho disección axilar, una resección amplia y radiación posope-



Cuadro 8. Reconstrucción mamaria tardía.

ratoria, pero se hizo en otra institución y no sabemos cuánta radioterapia recibió en esta zona. Llegó con esta presentación, con recurrencia local, en marzo del 2000. Como pueden observar, es extenso el carcinoma con desvío mamario. Hicimos un colgajo bipediculado, doble colgajo TRAM, porque la región axilar tenía mucho tejido cicatrizal por tratamiento anterior. Reoperando (ha sido mi experiencia cuando uno reopera) en la axila previamente disecada quirúrgicamente, con gran irradiación, es muy difícil utilizar los vasos para un colgajo libre, realmente no se puede. Por eso en este caso usamos pedículo doble.

Quisiera comparar este caso (Cuadro 8); todos los tratamientos anteriores con esta última paciente. Se trata de un estadio II de cáncer de mama derecha en 1985, tratada con tratamiento ablativo. Éstos son los ciclos, VAC 6 ciclos y radioterapia (desconocida la dosis) en el posoperatorio. En 1995 sufrió una recurrencia lamentablemente; le hicieron una mastectomía radical modificada con una linfadenectomía nivel 3. Al mismo tiempo se me pidió que realizara algún tipo de cierre de la pared torácica, porque anticipa-

ban tener que reseca toda la piel de esta zona.

Utilizamos un colgajo en TRAM en este caso. Esta mama a pesar de que tiene otro color respecto de la mama original y de la piel de la pared torácica, es una mama, sin embargo, muy blanda; ha recibido todo su tratamiento y no hay signos de enfermedad.

Para concluir, la reconstrucción inmediata de la mama es técnicamente factible y es segura para pacientes, con respecto a recurrencias locales y a distancia. La paciente requiere menos anestesia; es una intervención quirúrgica menor, entonces hay menos costos involucrados. Tenemos que aceptar que puede haber cierto retraso en el tratamiento adyuvante posoperatorio por problemas con la cicatrización. El resultado estético a

largo plazo no es predecible. Nuestro grupo actualmente está analizando este tema, para ver qué factores intervienen y cómo afecta la radioterapia al colgajo TRAM, porque es muy variable ya que afecta mucho en muchas pacientes y muy poco en otras. Uno de los factores parece ser el tamaño de la mama. A mayor tamaño mamario, más tolera la radioterapia.

Es controvertido este tema, pero yo pienso esto: yo prefiero que las pacientes terminen el tratamiento, tengan cubierta con dorsal ancho (si hace falta) la herida y hacer una reconstrucción tardía. No es tan placentero, desde el punto de vista estético, como la reconstrucción inmediata, pero yo sé que a largo plazo la mama no va a cambiar, una vez que he hecho mi reconstrucción final. Muchísimas gracias.